

MEYER
Ambrosiano Ospedale Università

VI° CONGRESSO NAZIONALE PRISMA

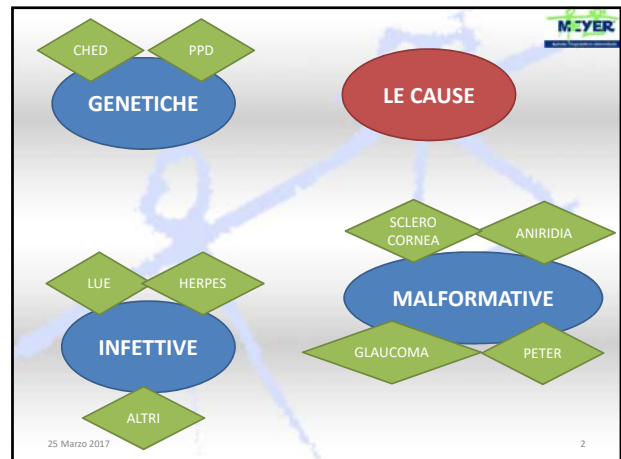
IPOVISIONE DA POLO A POLO:
AGGIORNAMENTI SU ASPETTI OTTICI E SENSORIALI



PATOLOGIA CORNEALE ED IPOVISIONE IN ETA' PEDIATRICA

DOTT. ROBERTO CAPUTO
DIRETTORE OFTALMOLOGIA PEDIATRICA
AOU MEYER

25 Marzo 2017 1



MEYER

1° PROBLEMA: LA DIAGNOSI

VIRGINIA



25 Marzo 2017 3

MEYER



**CHED
PPD
GLAUCOMA
SCLEROCORNEA
PETER**

25 Marzo 2017 4

MEYER

QUALI ESAMI FARE?

- PACHIMETRIA
- PRESSIONE OCULARE
- OCT SEGMENTO ANTERIORE
- DIAMETRI CORNEALI
- ECOGRAFIA A E B SCAN

25 Marzo 2017 5

MEYER

PACHIMETRIA

**CI AIUTA DAVVERO?
NEL GLAUCOMA E
NELLA CHED
E' AUMENTATA**

25 Marzo 2017 6

PRESSIONE OCULARE

**MA E' ATTENDIBILE?
CON UNA CORNEA
SPESSA E OPACA?**



Cornea Pachymetry

25 Marzo 2017

7

QUINDI?

**AGGIUNGIAMO ALTRI ESAMI
DIAMETRO CORNEALE
A / B SCAN
OCT ANTERIORE**

25 Marzo 2017

8


QUINDI?

**AGGIUNGIAMO ALTRI ESAMI
DIAMETRO CORNEALE
A / B SCAN
BUFTALMO?**

25 Marzo 2017

9

OCT SEGMENTO ANTERIORE



Cornea Angle

Left / OS

25 Marzo 2017

10

**SIAMO STATI BRAVI
ABBIAMO FATTO LA DIAGNOSI
E ORA?**

TERAPIA 1

**TENERE CONTROLLATA
LA PRESSIONE**

25 Marzo 2017

11

**SIAMO STATI BRAVI
ABBIAMO FATTO LA DIAGNOSI
E ORA?**

TERAPIA 2

**POSSIAMO MIGLIORARE
LA TRASPARENZA?**

25 Marzo 2017

12

**POSSIAMO MIGLIORARE LA TRASPARENZA?
MA E' SEMPRE UTILE?**

TIPO MONOLATERALITA' TIPO BILATERALITA'



MEYER

25 Marzo 2017 13

**MONOLATERALE
TENERE PRESENTE
LA GRAVE AMBLIOPIA**

MEYER

25 Marzo 2017 14

**BILATERALE
COSA POSSIAMO
FARE?**

MEYER

25 Marzo 2017 15

BILATERALE

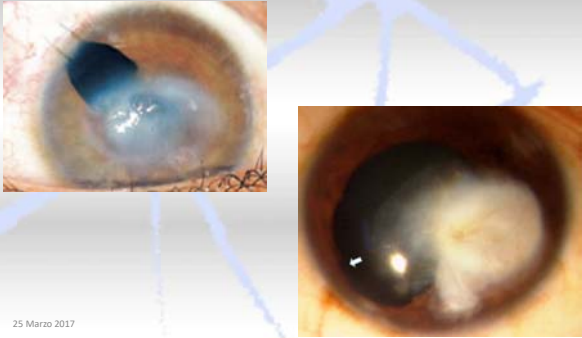
CHERATOPLASTICA?

IRIDECTOMIA OTTICA?

MEYER

25 Marzo 2017 16

IRIDECTOMIA OTTICA

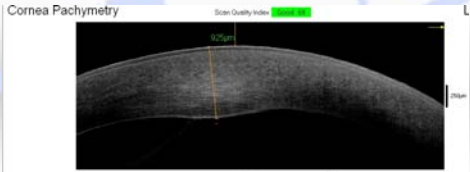


MEYER

25 Marzo 2017

PK

**OPACITA' A TUTTO
SPESSORE**



Cornea Pachymetry Scan Quality Index: ██████████ L

MEYER

25 Marzo 2017 18

PK

- E' FATTIBILE
- SOPRAVVIVENZA A 1 ANNO 15-90%
- 40% RICHIEDE UN SECONDO TRAPIANTO
- DIPENDE DALL'ETA'
- DIPENDE DALLA PATOLOGIA
- DIPENDE DAL NUMERO DI CHIRURGIE
- COMPLICANZE ANCHE GRAVI (TISI IN 8/37 OCCHI CON OPACITA' CONGENITE)

The Outcome of Corneal Transplantation in Infants, Children, and Adolescents

Maria T. Lopez, MD, MPH, et al. Ophthalmology 2011

Primary Pediatric Keratoplasty: Indications and Outcome: CORNEA 2009

Charles Huang, MD, Mary O'Hara, MD, and Mark J. Mann, MD

Survival of Primary Penetrating Keratoplasty in Children AM J OPHTH 2016

RENZI BARABINO, TOMMASO C. CHEN, DAVID A. SZEL, PARSIAN K. NAGAL, KRISTIN H. HANSENHUTTEL, AND CHRISTOPHER J. KAPLAN

25 Marzo 2017 19

PK

ETA'

Figure 1. Kaplan-Meier survival plots for penetrating corneal grafts stratified by recipient age. Infants: >5 years; children: 5 to 12 years; adolescents: 13-19 years; adults: ≥20 years. The curves differ significantly (log-rank statistic: $P < 0.0001$). Inset depicts closer analysis of graft survival the first 24 months post-graft in the pediatric cohort.

25 Marzo 2017 20

PK

PETERS

FIGURE 2. Kaplan-Meier survival curves of keratoplasty in pediatric patients with Peters anomaly, by disease severity.

GLAUCOMA

FIGURE 3. Kaplan-Meier survival curves of keratoplasty in pediatric patients, by presence of glaucoma.

25 Marzo 2017 22

PK

CHIRURGIE

FIGURE 4. Kaplan-Meier survival curves of keratoplasty in pediatric patients, by presence of surgery prior (Left), concurrent (Middle), and subsequent (Right) to first transplantation.

25 Marzo 2017 22

DALK

- Cheratocono
- Ulcere / leucomi
- Complicanze: ulcere infettive e asettiche
- Tecnicamente difficile
- Sopravvivenza >90%

Results of Deep Anterior Lamellar Keratoplasty for Advanced Keratoconus in Children Less Than 18 Years Am J Ophthalm 2016

SETU ARORA, POOLJAIN, PABU JAIN, ADITI MANI DHANE, AND JAWAHARLAL GOYAL

Indications and Outcomes of Deep Anterior Lamellar Keratoplasty in Children Ophthalmology 2010

Somnath A. Handig, MRCOphth, et al. Indian J Ophthalmol 2010

25 Marzo 2017 24

DSEK

- NEGLI SCOMPENSI ENDOTELIALI
 - CHED, PPD, GLAUCOMA
- TECNICAMENTE DIFFICILE
- nDSEK
 - Talvolta la Descemet non è separabile

Endothelial keratoplasty in children CURR OP OPHTH 2014

Hamed M. Ateer and Alaa El Demassy

Descemet Stripping Automated Endothelial Keratoplasty for Endothelial Decompensation in Buphthalmos AM J OPHTH 2013

JACQUELINE BELTZ, SEVANA NAID, PABU JAIN, VINCENZO SCORCIA, AND MARINO BURN

25 Marzo 2017 24

DSEK

- COMPLICANZE
 - DISLOCAMENTO DEL LEMBO
 - RIGETTO (raro)
 - CATARATTA
- FOLLOW UP BREVI

25 Marzo 2017 25

PROVIAMO A SEGUIRE VIRGINIA INSIEME

VIRGINIA


Gemella
OD OK
OS opacità centrale

DI COSA SI TRATTA?



25 Marzo 2017

CHED PPD GLAUCOMA SCLEROCORNEA PETER



25 Marzo 2017 27

Virginia

- OD 10mmHg (Icare)
- OS 21 mmHg (Icare)
- DIAMETRI CORNEALI OD 10mm OS 9,5mm (?)

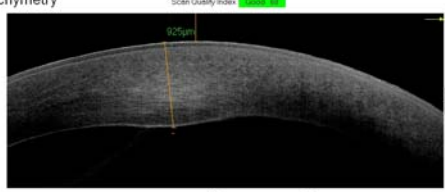


25 Marzo 2017

Virginia

- SPESSORE CORNEALE

Cornea Pachymetry Scler Quality Index 92/91

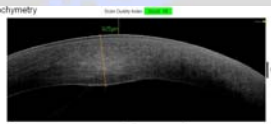


925µm

25 Marzo 2017 Dott. Roberto Caputo 29

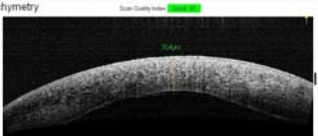
Virginia

Cornea Pachymetry Scler Quality Index 92/91



925µm

Cornea Pachymetry Scler Quality Index 92/91



749µm

GLAUCOMA: UNILATERALE?

ATTENDIBILITA' DEI TONOMETRI?

25 Marzo 2017 30

Virginia

OCT SEGMENTO ANTERIORE

PETERS' ANOMALY Type 1

Cornea Angle Scan Quality Index Left / OS

25 Marzo 2017

31

Virginia

OCT

IRIDE

25 Marzo 2017

32

Virginia

OCT CORNEA

CLOUDY CENTRAL CORNEA

THICKENED ENDOTHELIUM

IRREGULAR POSTERIOR SURFACE

33

Virginia

OCT

PETERS' ANOMALY Type 1

MA GLAUCOMA??

Cornea Angle Scan Quality Index Left / OS

25 Marzo 2017

34

Virginia

PK?

DISTACCO SINECHIE?

COSA POSSIAMO FARE?

TERAPIA PER GLAUCOMA?

IRIDECTOMIA PERIFERICA?

25 Marzo 2017

35

Virginia

ABBIAMO ASPETTATO

36

MEYER

Virginia

ABBIAMO ASPETTATO



37

MEYER

CONCLUSIONI

- NON ERA UN GLAUCOMA(ICARE 21mmHg)
 - ATTENDIBILITA' TONOMETRI?
 - CONTROLLARE DIAMETRI CORNEALI E LINGHEZZA ASSIALE
- CON OCCHIO DESTRO NORMALE CHE POSSIBILITA' AVEVAMO?
 - PK?
 - PERIPHERAL IRIDECTOMY?
 - SYNECHIAE DETACHMENT?

NIENTE AVREBBE IMPEDITO L'AMBLIOPIA

25 Marzo 2017

38

MEYER

CONCLUSIONI

NIENTE AVREBBE IMPEDITO L'AMBLIOPIA MA ALMENO L'OCCHIO E' INTEGRO FORSE POTEVAMO FARE DI PIU?

25 Marzo 2017

39

MEYER

GRAZIE

25 Marzo 2017

40