

Soluzioni per l'ipovisione pediatrica da patologia corneale

Elena Febbrini Del Magro
A.O.U. Meyer Firenze
Direttore Dott. Roberto Caputo

VI CONGRESSO NAZIONALE PRISMA FIRENZE 25-26 MARZO 2017

Financial disclosure

Dichiaro di non aver nessun interesse commerciale con l'argomento della relazione

Principali patologie corneali in età pediatrica

ANOMALIE DI TRASPARENZA

- INFETTIVA
- POST INFIAMMATORIA
- TRAUMATICA
- DISTROFICA
- DA DISORDINI METABOLICI
- MALATTIE SISTEMICHE
- AUMENTO DELLA PRESSIONE
- MALFORMATIVA

ANOMALIE DI FORMA

- MALFORMATIVA
- PROGRESSIVA

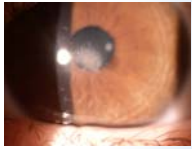


- INSORGENZA < 2 ANNI NISTAGMO

Principali patologie corneali in età pediatrica

ANOMALIE DI TRASPARENZA

- INFETTIVA
- POST INFIAMMATORIA
- TRAUMATICA
- DISTROFICA
- MALATTIE SISTEMICHE
- AUMENTO DELLA PRESSIONE
- MALFORMATIVA

- LEUCOMI CORNEALI

Principali patologie corneali in età pediatrica

- LEUCOMI CORNEALI


- MODESTA RIDUZIONE VISIVA
- IPOVISIONE LIEVE
- IPOVISIONE MEDIA
- IPOVISIONE GRAVE

- RIDUZIONE DELL'ACUITA' VISIVA
- ABERRAZIONE OTTICA
- FOTOFOBIA
- ABBAGLIAMENTO

TRATTAMENTO MEDICO: COLLIRI

TRATTAMENTO CHIRURGICO: PATCH CORNEALI CON MEMBRANA AMNIOTICA

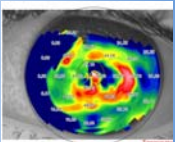
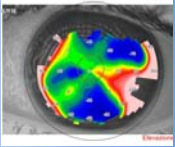
TRATTAMENTO OTTICO



Principali patologie corneali in età pediatrica

BAMBINI IN ETA' SCOLARE:

- USARE COMPUTER
- GUARDARE LAVAGNA (LIM)
- STUDIARE
- GIOCARE CON GLI AMICI
- FARE SPORT

- RIDUZIONE DELL'ACUITA' VISIVA
- ASTIGMATISMO IRREGOLARE
- FOTOFOBIA
- ABBAGLIAMENTO

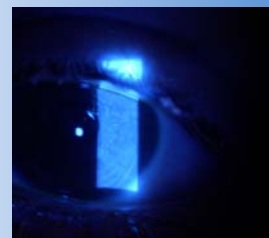
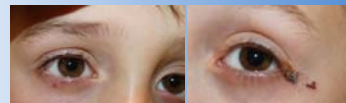Principali patologie corneali in età pediatrica

- OTTIMIZZARE RESIDUO VISIVO CON PRECISA CORREZIONE OTTICA
- UTILIZZO DI LENTI A CONTATTO (TERAPEUTICHE O PER MIGLIORAMENTO AV)
- UTILIZZO DI AUSILI INGRANDENTI
- UTILIZZO DI FILTRI FOTO SELETTIVI



CASO CLINICO

N. (8aa)
Herpes bilaterale



CASO CLINICO HERPES BILATERALE

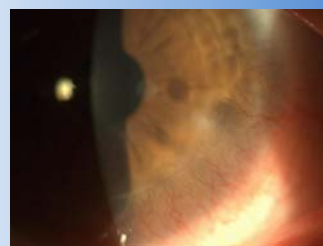
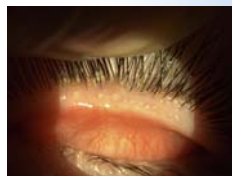TRANSITORIA CONDIZIONE DI IPOVISIONE

Terapia Medica: -antivirali
-lubrificanti corneali

Ripristino di visus normale (10/10 NAT)
Lievi nubecole corneali residue fluo negative

CASO CLINICO

V.
BLEFARO-CONGIUNTIVITE



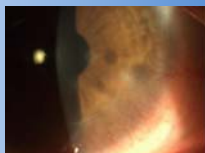CASO CLINICO

BLEFARO-CONGIUNTIVITE

Sintomatologia: - fotofobia
- LIEVE RIDUZIONE VISUS (7/10)

Terapia Medica: -pulizia palpebrale
-ciclosporina
-lubrificanti corneali

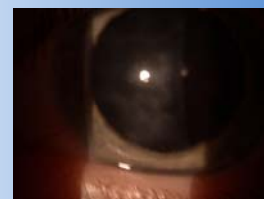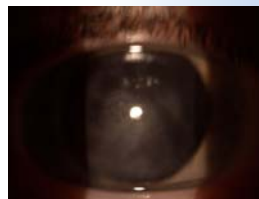Trattamento ottico : -ottimizzazione del difetto refrattivo
- utilizzo di lenti foto selettive




CASO CLINICO

N. (10aa)

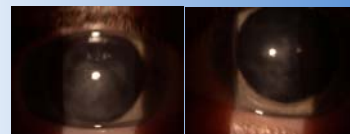
Distrofia corneale comparsa all'età di 3 anni,
blefarocongiuntivite





Sintomi: marcata fotofobia

Terapia Medica: cortisonici
Tacrolimus
lubrificanti cornei



Terapia ottica:

Filtro fotoselettivo fotocromatico 450 nm

Lenti ingrandenti ESA 6%

Visus od -11-2(180) 2/10 con esa 6% e filtro 450 3/10
Visus os -6.50-1(180) 2.5/10 esa 6% e filtro 450 3.2/10

IPOVISIONE LIEVE

CASO CLINICO

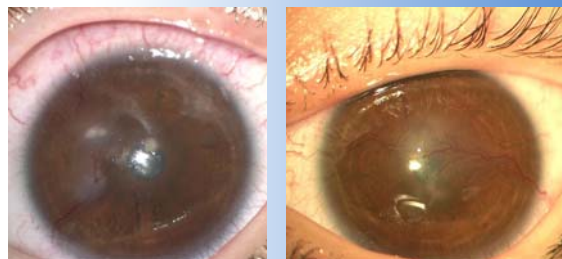
S. (3aa)
BLEFAROCONGIUNTIVITE, CALAZI

Sintomatologia: - marcata fotofobia
- impossibile esame del SA in lampada a fessura
- impossibile valutare visus

Si esegue visita in narcosi Aprile 2015

CASO CLINICO

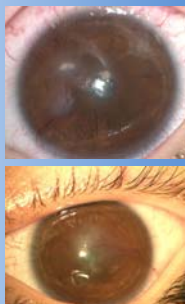S.(3aa)
BLEFAROCONGIUNTIVITE, CALAZI



CASO CLINICO

S. (3aa)
BLEFAROCONGIUNTIVITE, CALAZI

Terapia Medica: -pulizia palpebrale
-ciclosporina
-lubrificanti corneali



CASO CLINICO

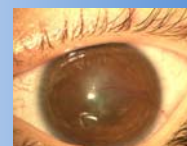S.(3aa)
BLEFAROCONGIUNTIVITE, CALAZI

Luglio 2015
Visus OD < 0.1 Pesando
Visus OS 0.35 Pesando

Nessun difetto di refrazione

Prescrizione lenti filtranti
Inizia occlusione OS 4h/die 4:1

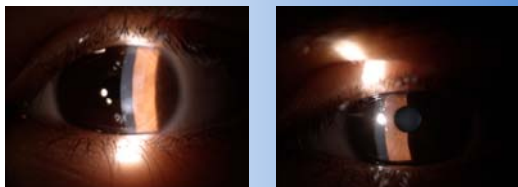
IPOVISIONE LIEVE



CASO CLINICO

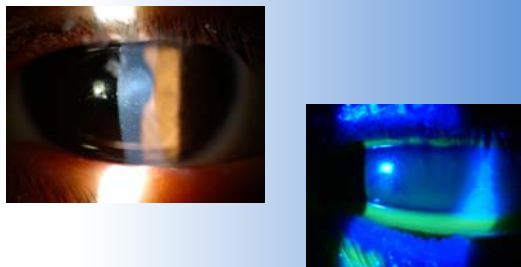
S. (3aa)
BLEFAROCONGIUNTIVITE, CALAZI

Maggio 2016
Visus OD 0.45 Pesando
Visus OS 0.45 Pesando
Molto ridotta la fotofobia



CASO CLINICO

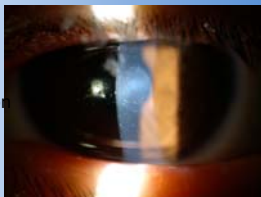W
ICTIOSI, ECTROPION



CASO CLINICO

W.
ITTIOSI, ECTROPION

Terapia chirurgica: correzione ectropion
con innesto di cute retroauricolare



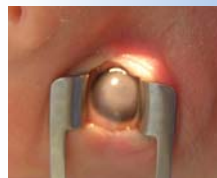Terapia Medica: - lubrificanti corneali
- lubrificanti corneali in gel la sera

Terapia ottica: Ottimizzazione del difetto refrattivo
VISUS OD +2(75) 6-7/10 con lenti ESA 6% 7-8/10
VISUS OS +2(105) 6-7/10 con lenti ESA 6% 7-8/10

Principali patologie corneali in età pediatrica

ANOMALIE DI TRASPARENZA

- INFETTIVA
- POST INFIAMMATORIA
- TRAUMATICA
- AUMENTO DELLA PRESSIONE
- MALFORMATIVA
- GLAUCOMA
- ANOMALIA DI PETERS
- SCLEROCORNEA
- ASSOCIATO A COMPLICANZE



Principali patologie corneali in età pediatrica

ANOMALIE DI TRASPARENZA

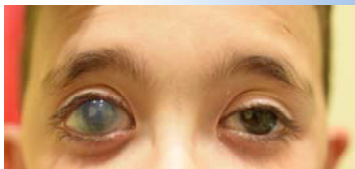- MODESTA RIDUZIONE DELL'ACUITA' VISIVA
- IPOVISIONE LIEVE
- IPOVISIONE MEDIA
- IPOVISIONE GRAVE
- MARCATA RIDUZIONE DELL'ACUITA' VISIVA/CECITA'
- FOTOFOBIA
- ABBAGLIAMENTO

Principali patologie corneali in età pediatrica

- MARCATA RIDUZIONE DELL'ACUITA' VISIVA
- FOTOFOBIA
- ABBAGLIAMENTO
- OTTIMIZZAZIONE CORREZIONE OTTICA
- UTILIZZO DI AUSILI INGRANDENTI
- UTILIZZO DI FILTRI MEDICALI
- BRAILLE
- SINTESI VOCALE
- ORIENTAMENTO E MOBILITA'

CASO CLINICO

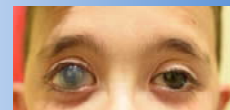A. (11aa)
 Glaucoma congenito



Terapia chirurgica: oo trabeculotomia + trabeculectomia,
 pseudofachia chirurgica
 Terapia Medica: - colliri per il glaucoma

CASO CLINICO

A.(11aa)
 Glaucoma congenito



OS leucomi corneali diffusi


Terapia ottica: Ottimizzazione del difetto refrattivo
 VISUS OD /
 VISUS OS +1+0.50(90) 3-4 /10 IPOVISIONE LIEVE

In uso occhiale multifocale fotocromatico con add.+3
 Per vicino legge cp 10

Per studiare : occhiale monofocale +5.50 (cp 8)

CASO CLINICO

A. (11aa)
 Glaucoma congenito



Buona capacità di
 scrittura e gestione
 dello spazio

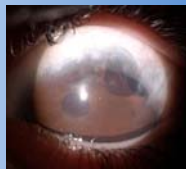CASO CLINICO

A. (11aa)
 Glaucoma congenito

Utilizzo del computer per alcune attività scolastiche, con cp 24

CASO CLINICO

P. (7aa)
 Glaucoma congenito
 Tp Chir: trabeculectomia + trabeculotomia oo
 os: iridectomia + valvola di Baerveldt



Terapia ottica: Ottimizzazione del difetto refrattivo
 VISUS OD 2/10 -2 ETRDS
 VISUS OS / IPOVISIONE MEDIA

CASO CLINICO

P. (7aa)
 Glaucoma congenito

Libri ingranditi per la scuola
 Lenti fotoselettive per esterno



CASO CLINICO

P. (8aa)

Glaucoma congenito

Tp Chir:

- oo trabeculectomia + trabeculotomia oo
- oo: valvola di Baerveldt
- os pseudofachia chirurgica + scompenso corneale
- od trauma

VISUS OD percezione luce
VISUS OS protesi oculare

CASO CLINICO

O. (2aa)

Anomalia di Peters

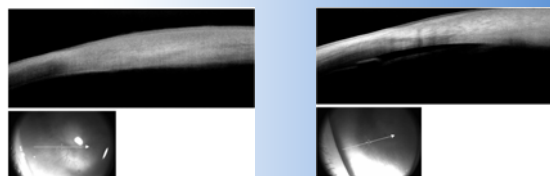
Terapia medica: colliri per glaucoma

Terapia chirurgica: citofotocoagulazione trans-sclerale

OD: percezione luce

OS: nulla

Invio c/o struttura per riabilitazione non vedenti

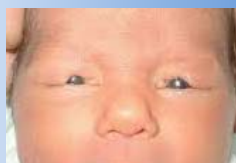

Principali patologie corneali in età pediatrica

ANOMALIE DI FORMA

- MALFORMATIVA
- PROGRESSIVA

MICROCORNEA
MICROFTALMO




Principali patologie corneali in età pediatrica

ANOMALIE DI FORMA

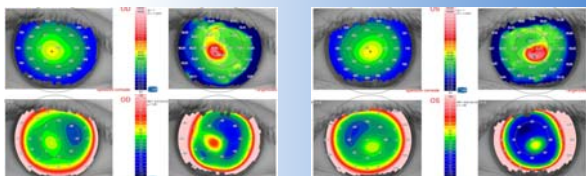
- MALFORMATIVA
- PROGRESSIVA

CHERATOCONO



CASO CLINICO

I. (15aa)

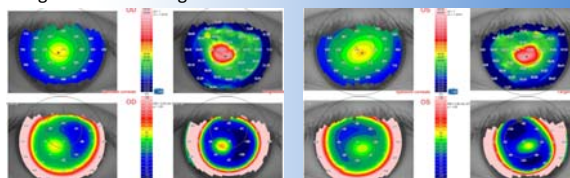


Visus od cc: 5/10
Visus os cc: 4/10
Novembre 2013

CASO CLINICO

I. (15aa)

Eseguito cross-linking



Visus od con lac : 10/10
Visus os con lac : 10/10

CONCLUSIONI

- L'80% delle informazioni sul mondo che ci circonda avviene attraverso la vista
- Il bambino deve essere messo nelle condizione di APPRENDERE e di svolgere le attività quotidiane tipiche della sua età

CONCLUSIONI

- Le patologie corneali sono generalmente associate a FOTOFOBIA
- FONDAMENTALE L'UTILIZZO DI FILTRI FOTOSELETTIVI